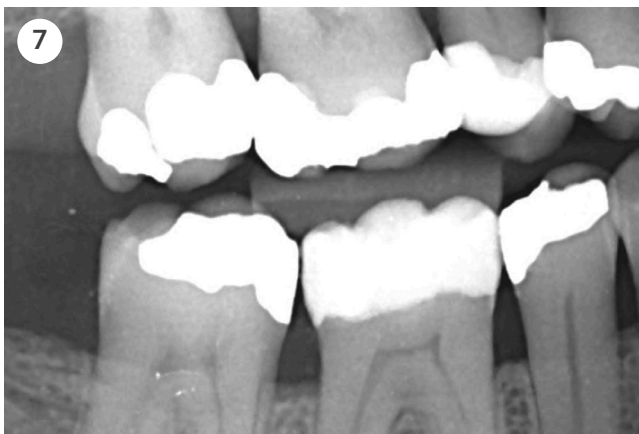
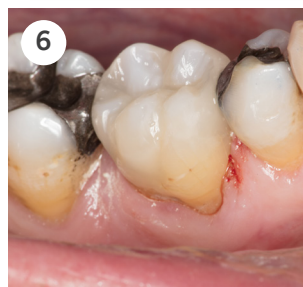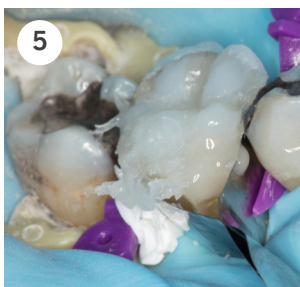
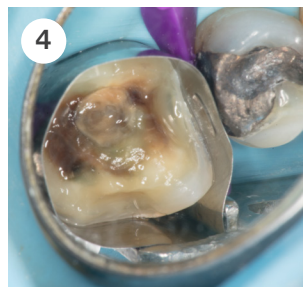
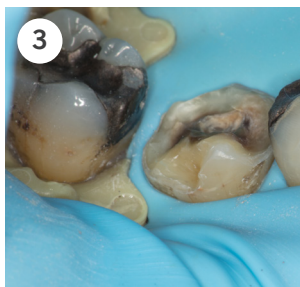

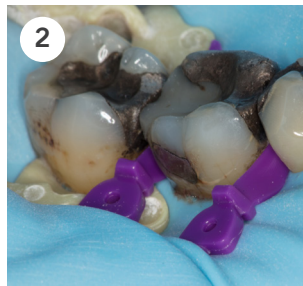
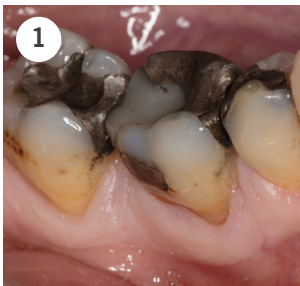

Venus Diamond ONE case

av Tandläkare Søren Zedlitz, Danmark

Venus ONE förenklar restaureringar i molarregionen eftersom ingen färgmatchning behövs. Även i detta mer avancerade fall utfört av Dr Søren Zedlitz, där en gammal amalgamfyllning måste avlägsnas, kunde Venus Diamond ONE användas tillsammans med en opak färg för att dölja missfärgningen av amalgamtatueringen.



- 1:** 4-6 görs om på grund av sekundär karies samt infraktion orsakad av en gammal omfattande amalgamfyllning.
- 2:** Tandens isoleras med hjälp av kofferdam samt placeras expanderande kilar approximant.
- 3:** Den gamla amalgam/kompositfyllningen avlägsnas. Exkavering utförs och 2 mm preparationsgräns runt hela tanden, samt en vertikal preparationsgräns buccalt görs för att materialet ska enkelt smälta in i tandytan buccalt.
- 4:** Matrisband placeras, 2-stegs selektiv emaljetsning utförs och bonding med Clearfill SE.
- 5:** Venus Diamond OMC appliceras centralt i botten på kaviteten i 2mm skikt, sedan appliceras Venus Diamond ONE även här i 2 mm skikt. Venus Diamond CO appliceras på kusporna.
- 6:** Slutresultat efter polering och dehydrering.
- 7:** Venus ONE shade har en hög röntgenkontrast för att säkerställa en tillförlitlig diagnostisering.



Venus Diamond ONE

Caseuppbyggnad av Tandläkare Søren Zedlitz, Danmark

